مقاله پژوهشی

ارمغان دانش، مجله علمی پژوهشی دانشگاه علوم پزشکی یاسوج
دوره ۲۰، شماره۹، آذر ۱۳۹۴(شماره پی در پی۱۰۴)

اثر عصاره دانه گیاه شنبلیله بر بافت بیضه جنین موش‌های صحرایی دیابتی القاء شده با استرپتوزوتوسین

ذبیح‌اله خاکسار، محمد بیضایی*

گروه علوم تشریحی، دانشکده دامپزشکی، دانشگاه شیراز، شیراز، ایران

تاریخ وصول: ۱۳۹۴/۴/۱۴ تاریخ پذیرش: ۱۳۹۴/۷/۲۶

چکیده

زمینه و هدف: دیابت ملیتوس به یکی از اختلالات متابولیکی اطلاق می‌گردد که با افزایش مزمن قند خون بروز می‌کند. دیابت می‌تواند باعث اختلال در بافت بیضه و کاهش توانایی جنسی شود. بعضی از گیاهان مانند شنبلیله با کاهش دادن قند خون و مواد اکسیداتیو اثر محافظتی خود را بر بدن نشان می‌دهند. در مطالعه حاضر اثر عصاره دانه گیاه شنبلیله بر بافت بیضه جنین ۲۰ روزه موش‌های صحرایی در طی زمان بارداری مورد بررسی قرار گرفت.

روش بررسی: در این مطالعه تجربی، ۶۰ سر موش صحرایی ماده سالم به طورتصادفی به سه گروه سالم شامل (کنترل، گلیبن‌کلامید و شنبلیله) و سه گروه دیابتی شامل؛ کنترل، درمان گلیبن‌کلامید و درمان شنبلیله تقسیم شدند. از داروی استرپتوزوتوسین جهت دیابتی کردن موش‌ها استفاده شد. پس از تشخیص بارداری به گروه‌های شنبلیله سالم و دیابتی ۱۰۰۰ میلی‌گرم بر کیلوگرم از عصاره گیاه شنبلیله، گروه‌های گلیبن‌کلامیدی سالم و دیابتی ۵ میلی‌گرم بر کیلوگرم داروی گلیبن‌کلامید و به گروه‌های کنترل سالم و دیابتی آب مقطر از طریق دهان خورانده شد. بعد از ۲۰ روز جنین‌ها خارج و در فرمالین ۱۰ درصد تثبیت شدند. پس از پردازش بافتی مقاطع ۵ میکرونی تهیه شده و با رنگ هماتوکسیلین- ائوزین رنگ‌آمیزی شدند و تغییرات مورفومتریک بافت بیضه بررسی شد. داده‌ها با آزمون آماری آنالیز واریانس یک طرفه و تست تعقیبی دانکن تجزیه و تحلیل شدند.

یافته‌ها: میانگین قطر لوله اسپرم‌ساز و ضخامت کپسول بیضه در گروه درمان شنبلیله و کنترل دیابتی تفاوت معنی‌داری نشان نداد($p>۰/۰۵$). میانگین وزن بدن در جنین‌های نر گروه درمان شنبلیله در مقایسه با گروه کنترل دیابتی کاهش معنی‌داری نشان داد ($p<۰/۰۵$). تعداد سلول‌های اسپرماتوگونی، سرتولی و لیدیگ بافت بیضه در موش‌های گروه درمان شنبلیله نسبت به گروه کنترل دیابتی افزایش معنی‌داری داشت($p<۰/۰۵$).

نتیجه‌گیری: این مطالعه نشان داد که عصاره هیدروالکلی دانه گیاه شنبلیله باعث افزایش تعداد سلول‌های اسپرماتوگونی، سرتولی و لیدیگ بیضه در موش‌های دیابتی می‌شود.

واژه‌های کلیدی: شنبلیله، دیابت، بیضه، موش

*نویسنده مسئول: **محمد بیضایی**، شیراز، دانشگاه شیراز، دانشکده دامپزشکی، گروه علوم تشریحی

Email: M_b1381@yahoo.com

مقدمه

دیابت ملیتوس به یکی از اختلالات متابولیکی اطلاق می‌گردد که با افزایش مزمن قند خون بروز می‌کند. دیابت باعث نقص در متابولیسم کربوهیدرات‌ها، چربی‌ها و پروتئین‌ها شده که در نهایت منجر به نقص در عملکرد سیستم تناسلی می‌شود. دیابت دوران بارداری در بیش از ۸ درصد از کل بارداری‌ها اتفاق می‌افتد و با افزایش یک سری پیامدهای نامطلوب بارداری مثل ماکروزمی، دیستوشی شانه، زایمان زودرس و مرگ و میر حین زایمان مرتبط می‌باشد. دیابت بارداری زمانی رخ می‌دهد که در مادران باردار پانکراس به مقدار کافی انسولین ترشح نمی‌کند و گلوکز در خون مادر و در نتیجه خون جنین افزایش می‌یابد و موجب عوارض بسیاری در فرزندان می‌شود(۱). دیابت با افزایش بیماری‌هایی مانند نفروپاتی و بیماری‌های قلبی- عروقی همراه است، اما مشکلات سیستم تولید مثلی مانند سقط‌های جنینی، ناهنجاری‌های ژنتیکی، عدم تکامل جنین و کاهش سلول‌های رده جنسی در اسپرماتوژنز را نیز به دنبال دارد (۴-۲).

در حال حاضر، درمان اصلی و مؤثر دیابت قندی استفاده از انسولین و داروهای شیمیایی کاهنده قند خون مانند گلیبن‌کلامید است، اما این ترکیب‌ها دارای عوارض جانبی متعددی هستند، لذا دستیابی به ترکیب‌هایی که بتوانند با حداقل عوارض جانبی، به ویژه در دوران بارداری و همچنین عدم صدمه به جنین، قند خون را کاهش دهند ضروری است. گیاهان بسیار زیادی وجود دارند که در طب سنتی ملل مختلف برای کنترل دیابت مورد استفاده قرار می‌گیرند. شنبلیله یکی از این گیاهان دارویی است که از تیره پروانه‌داران می‌باشد. این گیاه بومی ایران بوده و در بیشتر نواحی ایران به عنوان سبزی خوراکی کاشته شده و مصرف می‌شود. تاکنون تحقیقات زیادی راجع به اثرات ضد دیابتی گیاه شنبلیله انجام شده است که این تحقیق‌ها نشان داده‌اند عصاره شنبلیله در موش‌های صحرایی نرمال و دیابتی سبب کاهش قندخون می‌شود(۸ ـ ۵).

هم‌چنین اثرات شنبلیله در کاهش اثرات مخرب بافتی ناشی از دیابت در بافت های مختلف بدن نشان داده شده است(۱۰و۹). اگرچه تحقیق‌های زیادی در ارتباط با اثرات شنبلیله بر روی ارگان‌های مختلف انجام شده است، ولی مطالعه‌های اندکی در ارتباط با تأثیر این گیاه دارویی بر روی اندام‌های تناسلی حیوانات مبتلا به دیابت صورت گرفته است. بنابراین مطالعه حاضر با هدف تعیین اثر عصاره دانه شنبلیله بر بافت بیضه جنین‌های نر متولد شده از مادران دیابتی انجام گرفته است.

روش بررسی

در این مطالعه تجربی ۶۰ سر موش صحرایی ماده از نژاد اسپراگ‌داولی با محدوده وزنی ۲۰۰-۱۸۰ گرم از دانشکده پزشکی شیراز تهیه شده و به طور تصادفی به شش گروه مساوی به شرح ذیل تقسیم شدند.

گروه اول (گروه کنترل سالم) که شامل جنین‌های مادران سالمی بودند که مادران در طول حاملگی به صورت روزانه معادل حجم عصاره شنبلیله سرم فیزیولوژی خوراکی دریافت کرده بودند. گروه دوم جنین‌های مادران سالمی بودند که روزانه به مادران آنها در طول حاملگی عصاره شنبلیله به میزان ۱۰۰۰ میلی‌گرم بر کیلوگرم خورانده شده بود(۸). گروه سوم جنین‌های مادران سالمی بودند که مادران به صورت خوراکی داروی گلیبن‌کلامید را به میزان ۵ میلی‌گرم بر

کیلوگرم روزانه در طول حاملگی دریافت کرده بودند(۱۱). گروه چهارم (گروه کنترل دیابتی) جنین‌های مادران دیابتی بودند که به مادران آنها در طول حاملگی، روزانه معادل حجم عصاره شنبلیله سرم فیزیولوژی خورانده شده بود. گروه پنجم جنین‌های مادران دیابتی بودند که مادران به صورت روزانه در طول حاملگی عصاره شنبلیله را به میزان ۱۰۰۰ میلی‌گرم بر کیلوگرم از راه خوراکی دریافت کرده بودند(۸). گروه ششم جنین‌های مادران دیابتی بودند که مادران در طول حاملگی، به آنها روزانه داروی گلیبن‌کلامید به میزان ۵ میلی‌گرم بر کیلوگرم خورانده شده بود(۱۱).

حیوانات در شرایط استاندارد، در درجه حرارت ۲±۲۲ درجه سانتی‌گراد و در شرایط ۱۲ ساعت تاریکی و ۱۲ ساعت روشنایی و با دسترسی آزادانه به آب و غذا در قفس‌های مجزا نگهداری شدند. پروتکل این تحقیق بر اساس قوانین بین‌المللی در مورد حیوانات آزمایشگاهی انجام شد و در کمیته اخلاق دانشگاه شیراز به تصویب رسید.

دانه گیاه شنبلیله پس از بررسی و تأیید در دانشکده کشاورزی دانشگاه شیراز پودر گردید. هزار گرم از پودر به دست آمده درون ارلن دو لیتری ریخته شد و به آن ۲ لیتر از مخلوط مساوی آب مقطر و اتانول ۹۶ درصد اضافه گردید و به مدت ۴۸ ساعت خیسانده شد. سپس با کاغذ صافی، صاف شده و با دستگاه عصاره‌گیر الکل آن خارج و پس از تغلیظ و خشک شدن عصاره به دست آمده در شیشه‌های جداگانه ریخته شده و در دمای یخچال نگهداری شد(۱۲).

القاء دیابت در موش‌های صحرایی از طریق تزریق داخل صفاقی استرپتوزوتوسین (شرکت سیگمای آمریکا) به میزان ۵۰ میلی‌گرم بر کیلوگرم انجام شد. میزان قند خون از طریق ورید دمی و با استفاده از گلوکومتر دیجیتالی (Accu-chek, Germany) اندازه‌گیری شد. در صورتی که بعد از یک هفته تزریق استرپتوزوتوسین، غلظت گلوکز به بالاتر از ۲۵۰ میلی‌گرم بر دسی‌لیتر می‌رسید، حیوان دیابتیک در نظر گرفته می‌شد(۱۳).

به منظور جفت‌گیری هر شش گروه مورد مطالعه به مدت ۲۴ ساعت در مجاورت موش‌های صحرایی نر قرار گرفته و بین ساعت ۱۰ـ۸ صبح روز بعد از نظر پلاک واژینال بررسی گردیدند. با مشاهده پلاک، روز صفر برای حیوان در نظر گرفته شد. پس از ۲۰ روز موش‌های صحرایی ماده باردار با اتر بیهوش شده و پس از تشریح، جنین‌ها خارج و توزین گردیدند. بلافاصله جنین‌ها به مدت ۴۸ ساعت جهت انجام ثبوت بافتی در فیکساتیو فرمالین بافر ۱۰ درصد قرار داده شدند. قطعه شکمی پنج جنین نر را جدا و بعد از پردازش بافتی، قالب پارافینی تهیه شد. با استفاده از میکروتوم مقاطع ۵ میکرونی تهیه شده و با رنگ هماتوکسیلین‌ـائوزین رنگ‌آمیزی شدند. مقاطع بافتی به دست آمده با میکروسکوپ نوری (Olympus, BX51, japan) و نرم‌افزار Olysia مورد ارزیابی بافت‌شناسی قرار گرفتند.

داده‌های جمع‌آوری شده با استفاده از نرم‌افزار SPSS و آزمون‌های آماری آنالیز واریانس یک طرفه و تست تعقیبی دانکن تجزیه و تحلیل شدند.

یافته‌ها

در این مطالعه میانگین وزن بدن در جنین‌های نر گروه درمان شنبلیله در مقایسه با گروه کنترل دیابتی کاهش معنی‌داری نشان داد($p<0/05$)، ولی با سایر گروه‌ها اختلاف معنی‌داری نداشت($p>0/05$). تجویز عصاره گیاه شنبلیله در

موش‌های صحرایی مادر باردار دیابتی سبب افزایش معنی‌دار میانگین تعداد سلول‌های اسپرماتوگونی، سلول‌های سرتولی و سلول‌های لیدیگ جنین‌های نر گروه درمان شنبلیله نسبت به گروه کنترل دیابتی شد (p<۰/۰۵)، ولی سلول‌های لیدیگ جنین‌های نر گروه درمان شنبلیله نسبت به گروه‌های سالم کاهش معنی‌داری داشت(p<۰/۰۵). در حالی که میانگین قطر لوله اسپرم‌ساز و ضخامت کپسول بیضه در گروه درمان شنبلیله نسبت به گروه کنترل دیابتی تغییر معنی‌داری نداشت(p>۰/۰۵) (جدول۱ و تصاویر۱و۲).

جدول ۱: مقایسه میانگین و انحراف معیار متغیرهای بررسی شده پس از تأثیر عصاره دانه گیاه شنبلیله بر بافت بیضه جنین بیست روزه موش‌های صحرایی مادر باردار

گروه	سالم			دیابتی		
متغیر	کنترل نرمال	گلیبن کلامید	شنبلیله	کنترل دیابتی	درمان گلیبن کلامید	درمان شنبلیله
وزن (گرم)	۴/۳۲ ±۰/۳۴[a]	۴/۲۸±۰/۲۸ [a]	۴/۳۵±۰/۲۱ [a]	۵/۲۳ ±۰/۲۸[b]	۴/۳۳±۰/۴۴[a]	۴/۴۶ ±۰/۲۲[a]
تعداد سلول‌های اسپرماتوگونی در میلی‌متر مربع	۲۳۸۶/۳۱±۹۷/۱۷[a]	۲۳۴۱/۶۷±۹۴/۱۷ [a]	[a] ۲۳۶۴/۱۱±۱۰۱/۴۳	۱۷۲۰/۲۱± ۸۶/۰۷[b]	۲۱۹۵/۲۲±۸۴/۰۸[a]	۲۱۱۷/۲۱±۹۲/۲۸[a]
تعداد سلول‌های سرتولی در میلی‌متر مربع	۵۶۰/۰۲±۱۸/۷۲[a]	۵۵۲/۶۷±۱۷/۳۱[a]	۵۴۷/۲۹±۲۰/۳۳[a]	۴۹۰/۱۱±۱۵/۷۱[b]	۵۳۲/۶۷±۱۳/۳۱[a]	۵۲۲/۸۴±۱۱/۶۹[a]
تعداد سلول‌های لیدیگ در میلی‌متر مربع	۴۸۳/۲۲±۱۴/۷۱[a]	۴۶۲/۲۳±۱۵/۷۲[a]	۴۴۶/۲۹±۲۳/۰۸[a]	۲۷۶/۶۷±۱۲/۳۱[b]	۳۷۶/۶۷±۱۳/۳۲[c]	۳۵۸/۴۷±۱۹/۹۱[c]
قطر لوله منی‌ساز (میکرومتر)	۷۵/۶۲±۶/۴۱[a]	۷۳/۶۱±۵/۹۰[a]	۸۰/۲۷±۵/۶۴[a]	۵۱/۱۶ ±۲/۵۱[b]	۵۶/۱۶±۳/۵۲[b]	۶۰/۰۹±۶/۴۱[b]
ضخامت کپسول بیضه (میکرومتر)	۳۷/۱۶±۲/۳۱	۳۶/۸۷±۲/۱۴	۳۵/۴۳±۲/۸۶	۳۵/۱۳±۲/۰۸	۳۵/۸۳±۲/۱۴	۳۴/۹۴±۳/۰۱

سطرهای با بالا نویس‌های متفاوت از نظر آماری دارای تفاوت معنی‌دار می‌باشند (p≤۰/۰۵).

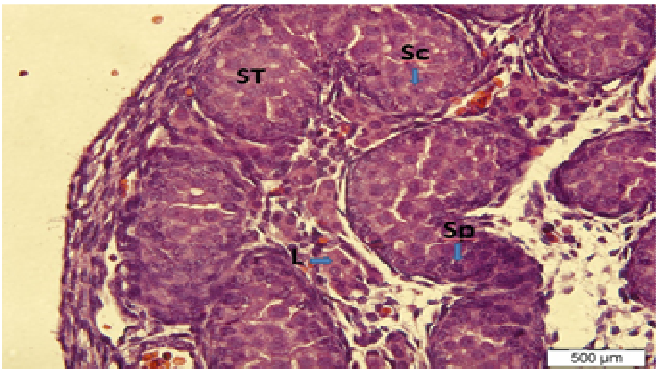

تصویر ۱:: مقطعی از بیضه جنین بیست روزه موش صحرایی از مادر دیابتی تحت درمان با عصاره گیاه شنبلیله (رنگ‌آمیزی هماتوکسیلین ـ ائوزین: (سلول سرتولی (Sc)، سلول لیدیگ (L)، اسپرماتوگونی (Sp) ، لوله منی‌ساز (ST)).

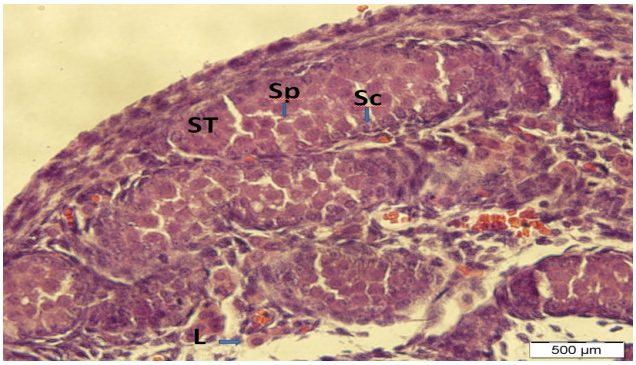

تصویر ۲: مقطع بیضه جنین بیست روزه از گروه کنترل دیابتی (رنگ‌آمیزی هماتوکسیلین ـ ائوزین: (سلول سرتولی (Sc)، سلول لیدیگ (L)، اسپرماتوگونی(Sp) ، لوله منی‌ساز (ST)).

بحث

در مطالعه حاضر برای ایجاد دیابت تجربی در موش صحرایی از استرپتوزوتوسین به عنوان مدلی برای مطالعه اثرات دیابت بر بیضه جنین موش استفاده شد. ثابت شده است که تغییرات ساختاری در بافت بیضه موش‌های صحرایی دیابتی به وسیله استرپتوزوتوسین مربوط به اثرات جانبی این ترکیب نمی‌باشد، بلکه اثرات دیابت بر عملکرد بیضه به دلیل تولید ناکافی انسولین و متعاقباً کاهش اثر این هورمون در تنظیم فعالیت سلول‌های سرتولی، لیدیگ و اسپرماتوگونی می‌باشد(۱۴).

داروهای کاهنده قند خون مانند گلیبن‌کلامید دارای عوارض جانبی زیادی بر روی جنین می‌باشند. به عنوان مثال این داروها می‌توانند از جفت عبور کرده و سبب ایجاد هیپوگلیسمی در جنین و اثرات تراتوژنیک در آن‌ها شود(۱۵). در سال‌های اخیر تلاش‌های زیادی صورت گرفته است تا جایگزین‌های طبیعی برای این داروهای شیمیایی معرفی شود. در طب سنتی در کشورهای مختلف از داروهای گیاهی مختلف برای کنترل دیابت استفاده شده است. تاکنون تحقیقات زیادی راجع به اثرات ضد دیابتی گیاه شنبلیله انجام شده است. به عنوان مثال می‌توان به مطالعه شالینی تاکران و همکاران در ارتباط با محافظت بافت‌های موش‌های صحرایی در مقابل اختلالات هیستوپاتولوژیک ناشی از آلوکسان(۹)، وان لی ژو و همکاران و نیز تایابا زیا و همکاران در کاهش میزان گلوکز، تری‌گلیسرید و کلسترول خون اشاره کرد(۱۷و۸). نشان داده شده است که تجویز روزانه عصاره متانلی شنبلیله موجب کاهش پایدار گلوکز خون و کنترل بهتر آن در بلندمدت می‌شود، که نشان دهنده اثر درمانی عصاره شنبلیله می‌باشد. با توجه به اثرات آنتی‌اکسیداتیو ثابت شده گیاه شنبلیله و هم‌چنین دارا بودن خاصیت محافظت از کلیه‌ها در مقابله با اثرات نفروپاتی دیابت این گیاه کاندیدای خوبی برای تولید داروهای مؤثر بر دیابت می‌باشد(۱۷ و۱۶). وجود فیبرهای قابل حل و خوراکی در شنبلیله و اثر آن در جلوگیری از جذب سوکروز و هم‌چنین افزایش فعالیت آنزیم دی‌ساکاریداز و جذب گلوکز نیز از جمله تأثیرات اثبات شده شنبلیله است(۱۸).

مطالعه‌ها نشان داده است که دیابت سبب افزایش وزن بدن جنین‌های مادران دیابتی نسبت به جنین‌های مادران سالم می‌شود که با یافته‌های مطالعه حاضر مطابقت دارد. این افزایش وزن جنینی که با عنوان ماکروزومیا نیز شناخته می‌شود در اثر افزایش انتقال گلوکز و سایر مواد غذایی از مادر به جنین از طریق جفت انجام می‌شود(۱۹). در این حالت نوزادان مقدار زیادی چربی اضافی در شانه‌ها و تنه ذخیره می‌کنند(۲۰). درمان با شنبلیله در مطالعه حاضر همانند درمان با گلیبن‌کلامید توانسته است که این افزایش وزن جنینی را تعدیل کند. خاکسار و توکل نیز در سال ۱۳۹۲ با ارزیابی تأثیر تجویز خوراکی شنبلیله درموش‌های دیابتی تأثیر مشابهی را بر وزن جنین موش‌های صحرایی دیابتی نشان دادند(۱۰).

عوارض ناشی از دیابت یکی از مهم‌ترین مشکلات موجود در بیماران دیابتی است که افزایش میزان قندخون منجر به بروز اختلالات ساختمانی و عملکردی در بافت‌ها و اندام‌های هدف می‌شود. مطالعه‌هایی که بر روی حیوانات نر مبتلا شده به

دیابت صورت گرفته است نشان داده‌اند که دیابت سبب ایجاد اختلالات عمده در عملکرد دستگاه تناسلی مانند کاهش تعداد اسپرم‌ها و کاهش سطح تستسترون سرم می‌شود و در نتیجه کاهش باروری می‌شود(۲۱). دیابت سبب ایجاد تغییراتی در بافت بیضه می‌گردد که بطور عمده از طریق ایجاد مرگ سلولی آپوپتوزی، کاهش ضخامت کپسول بیضه، آتروفی و کاهش قطر لوله‌های اسپرم‌ساز و کاهش سلول‌های اسپرماتوژنیک، لیدیگ و سرتولی می‌باشد. ترکیب‌های فلانوئیدی موجود در گیاه شنبلیله دارای خواص آنتی‌اکسیدانی، آنتی‌میکروبی و ضدالتهابی هستند(۲۲). با توجه به خاصیت آنتی‌اکسیدانی و ضد دیابتی این گیاه انتظار می‌رود که اثرات مخرب کمتری بر بافت گنادی نسبت به گروه کنترل دیابتی داشته باشد.

در مطالعه حاضر تعداد سلول‌های سرتولی در گروه درمان با شنبلیله مشابه با گروه درمان گلیبن‌کلامید و به صورت معنی‌داری بالاتر از گروه کنترل دیابتی بود. کیانی و همکاران(۱۳۹۰) گزارش کردند که سلول‌های سرتولی نقش مهمی در کنترل فعالیت طبیعی بافت بیضه بر عهده دارند و افزایش سلول‌های رده اسپرماتوژنز در دیواره لوله‌های منی‌ساز نشان دهنده تغییرات در سلول‌های سرتولی است. تغییر شکل میتوکندری‌ها و کاهش شبکه آندوپلاسمی صاف نشان‌دهنده اختلال در فعالیت این اندامک‌ها و در نتیجه اختلال در فعالیت سلول‌های سرتولی می‌باشد(۱۴). به علاوه سلول‌های اسپرماتوگونی دیواره لوله‌های منی‌ساز می‌توانند عملکرد سلول‌های سرتولی را تحت تأثیر قرار دهند(۲۳). کاهش حجم شبکه آندوپلاسمی صاف در سلول‌های سرتولی نشان‌دهنده تغییر در فعالیت اندامک مذکور در تولید هورمون‌های استروئیدی است. افزایش تعداد و اندازه واکوئل‌های چربی در سیتوپلاسم سلول‌های سرتولی در بافت بیضه موش‌های دیابتی نشان داد که میزان فعالیت استروئیدسازی این سلول‌ها متعاقب ایجاد دیابت کاهش یافته است(۱۴). در مطالعه حاضر نیز افزایش تعداد سلول‌های سرتولی در واحد سطح درجنین موش‌های صحرایی از مادران دیابتی تحت درمان با عصاره دانه گیاه شنبلیله و داروی گلیبن کلامید نسبت به کنترل دیابتی مشاهده شد که با مطالعه دیگران هم‌خوانی دارد(۲۴).

افزایش سلول‌های اسپرماتوگونی درجنین مادران دیابتی تحت درمان با عصاره دانه گیاه شنبلیله و داروی گلیبن‌کلامید نسبت به گروه کنترل دیابتی معنی‌دار بود. آتروفی لوله‌های اسپرم‌ساز و کاهش سلول‌های اسپرماتوژنیک نشانه‌های مورفولوژیک اختلال در اسپرم‌سازی هستند(۲۵). ضخیم شدن غشاء پایه لوله‌های اسپرم‌ساز نقش مهمی در کاهش اسپرم‌سازی دارد. دیابت، ضخامت غشای پایه را افزایش داده و سبب کاهش میزان تولید اسپرم می‌شود، هم‌چنین کاهش تعداد سلول‌های سرتولی نیز منجر به کاهش تعداد سلول‌های اسپرماتوگونی می‌شود(۲۶). با توجه به نتایج حاصله در این مطالعه به نظر می‌رسد که عصاره شنبلیله می‌تواند از روند کاهشی سلول‌های سرتولی و اسپرماتوگونی در جنین موش‌های مبتلا به دیابت جلوگیری کند.

در مطالعه انجام شده تعداد سلول‌های لیدیگ در جنین‌های مادران دیابتی درمان شده با شنبلیله

افزایش معنی‌داری نسبت به گروه کنترل دیابتی داشت. تأثیرات هیپوگلیسمیک شنبلیله ممکن است ناشی از حضور مواد مشابه انسولین در این گیاه باشد که می‌تواند سبب تحریک سلول‌های بتای لوزالمعده برای تولید انسولین بیشتر شود (۲۷). این هورمون جهت پایداری گیرنده‌های LH در سلول‌های لیدیگ مورد نیاز است. هم‌چنین انسولین تقسیم‌های سلولی و سوخت و ساز سلول‌های لیدیگ را کنترل می‌کند (۲۸).

افزایش ضخامت دیواره لوله‌های منی‌ساز در بافت بیضه موش‌های صحرایی دیابتی به دلیل افزایش میزان رشته‌های کلاژن در فضای بین غشای پایه و سلول‌های میوئید ایجاد می‌گردد که به نوبه خود می تواند باعث اختلال در فرایند جابه‌جایی مواد از دیواره لوله‌های منی‌ساز شود. افزایش ضخامت دیواره لوله های منی‌ساز می‌تواند نشان دهنده فعالیت غیر طبیعی فیبروبلاست‌های پیرامون لوله‌های منی‌ساز باشد(۳۰و۲۹). بنابراین قطر لوله‌های اسپرم‌ساز کاهش می‌یابد، نتایج به دست آمده در مطالعه حاضر نیز نشان داد که قطر لوله‌های اسپرم در گروه دیابتی در مقایسه با گروه‌های سالم و دیابتی تحت درمان عصاره و دارو کاهش داشته است که با مطالعه‌های دیگران هم‌خوانی دارد(۳۱و۲۲).

در این مطالعه ضخامت کپسول بیضه در جنین‌های متولد شده از مادران دیابتی کمتر از جنین‌های گروه کنترل سالم بود، ولی این اختلاف از لحاظ آماری معنی‌دار نبود. جلودار و همکاران بیان کرده‌اند که ضخامت کپسول بیضه در جنین‌های متولد شده از مادران دیابتی بیشتر می‌شود(۲۴). با این وجود درمان با شنبلیله سبب افزایش ضخامت کپسول بیضه شده ولی این افزایش از لحاظ آماری معنی‌دار نبود.

نتیجه‌گیری

در مجموع این مطالعه نشان داد که عصاره دانه گیاه شنبلیله می‌تواند از طریق تأثیر مثبت بر روی عواملی مانند تعداد سلول‌های اسپرماتوگونی، سرتولی و لیدیگ سبب کاهش اثرات مخرب ناشی از دیابت در بافت بیضه جنین‌های متولد شده از مادران دیابتی شود. با توجه به این که گیاهان دارویی به دلیل نداشتن عوارض جانبی نسبت به داروهای شیمیایی ارجحیت بیشتری دارند، این گیاه می‌تواند کاندیدای مناسبی برای ساخت داروهای ضد دیابتی در مادران باردار باشد.

تقدیر وتشکر

این مطالعه حاصل پایان‌نامه مقطع دکترای بافت‌شناسی مقایسه‌ای مصوب دانشگاه شیراز است که با حمایت مالی دانشکده دامپزشکی دانشگاه شیراز انجام شد.

REFERENCES:

1.Murry RK, Graner DK, Mayes PA, Rodwell VW. Harper's Illustrated Biochemistry. 26th ed. Mc Graw Hill: New York; 2003; 270-85.
2.Sweety L, Debapriya G, Dheeraj A. Antihyperglycemic potential of aloe vera gel in experimental animal model. Annals of Biological Research 2011; 2(1): 17-31.
3.Yolanda Y, Enrique J. Effect of a polyphenol-rich extract from aloe vera gel on experimentally induced insulin resistance in mice. American Journal of Chinese Medicine 2007; 35(6): 1037-46.
4.Ines V, Fedrico L. Plant polyphenol anti oxidants and oxidative stress. Biological Research 2000; 33: 159-65.
5.Khosla P, Gupta D, Nagpal RK. Effect of Trigonella foenum graecum (Fenugreek) on blood glucose in normal and diabetic rats. Indian Journal of Physiology Pharmacology 1995; 39(2): 173-4.
6.Gupta A, Gupta R, Lal B. Effect of Trigonella foenum graecum (fenugreek) seeds on glycaemic control and insulin resistance in type 2 diabetes mellitus: a double blind placebo controlled study. The Journal of the Association of Physicians of India 2001; 49: 1057-61.
7.Xue WL, Li XS, Zhang J, Liu YH, Wang ZL, Zhang RJ. Effect of Trigonella foenum-graecum (fenugreek) extract on blood glucose, blood lipid and hemorheological properties in streptozotocin-induced diabetic rats. Asia Pacific Journal Clinical Nutrition 2007; 16: 422-6.
8.Zia T, Hasnain SN, Hasan SK. Evaluation of the oral hypoglycemic effect of Trigonella foenum-graecum L. (methi) in normal mice. Journal of Ethnopharmacology 2001; 75(2): 191-5.
9.Thakran S, Siddiqui MR, Baquer NZ. Trigonella foenum graecum seed powder protects against histopathological abnormalities in tissues of diabetic rats. Molecular and Cellular Biochemistry 2004; 266: 151–9.
10.Khaksar Z, Tavakol E. Effect of fenugreek seed extract (trigonella foenum-graecum) on brachial region of the spinal cord of 18 day`s old offspring rats with diabetes. Armaghan-e-Danesh 2011; 18: 272-83.
11.Hinata S, Nishi S, Matsukage T, Funai T, Ichiyama A, Yoshimi T. Regulation of glucokinase gene expression in cultured rat islet cells: the inhibitory effects of T3 and glucagons and the stimulatory effect of glibenclamide. Diabets Research 1993; 26(1): 13- 23.
12.Erdemoglu N, Kupeli E, Yesilada E. Anti-inflammatory and antinociceptive assessment of plants used as remedy in Turkish folk medicine. Journal of Ethnopharmacology 2003; 89: 123-9.
13.Szkudelski T. The mechanism of alloxan and streptozotocin action in B Cells of the rat pancreas. Physiology Research 2001; 50: 536-46.
14.Kiani fard D, Hassan zadeh SH. Evaluation of ultra structural change of seminiferous cells and gonadotrophic hormones in adult rats. Urmia Medicine Journal 2011; 22(3): 239-48.
15.Sivan E, Feldman B, Dolitzki M, Nevo N, Dekel N, Karasik A. Glyburide crosses the placenta in vivo in pregnant rats. Diabetologia 1995; 38(7): 753-6.
16.Tripathi UN, Chandra D. Anti-hyperglycemic and anti-oxidative effect of aqueous extract of Momordica charantia pulp and Trigonella foenum graecum seed in alloxan induced diabetic rats. Indian Journal Biochemistry Biophysics 2010; 47(4): 227-33.
17.Xue W, Lei J, Li X, Zhang R. Trigonella foenum graecum seed extract protects kidney function and morphology in diabetic rats via its antioxidant activity. Nutrition Research 2011; 31(7): 555-62.
18.Hannan JM, Ali L, Rokeya B, Khaleque J, Akhter M, Flatt PR, et al. Soluble dietary fibre fraction of Trigonella foenum-graecum (fenugreek) seed improves glucose homeostasis in animal models of type 1 and type 2 diabetes by delaying carbohydrate digestion and absorption, and enhancing insulin action. British Journal of Nutrition 2007; 97(3): 514-21.
19.Jones CW. Gestational diabetes and its impact on the neonate. Neonatal Network 2001; 20(6): 17-23.
20.Cuningham FG, Lolo KG, Blome AL, Hat JC. William's obstetrics. 22 th ed. McGraw-Hill: New York; 2005; 1170-87.
21.Mallick C, Mandal S, Barik B, Bhattacharya A, Ghosh D. Protection of testicular dysfunctions by MTEC, a formulated herbal drug, in streptozotocin induced diabetic rat. Biological and Pharmaceutical Bulletin 2007*; 30*(1): 84-90.
22.Cai L, Chen S, Evans T, Xi Deng D, Mukherjee K, Chakrabarti S. Apoptotic germ-cell death and testicular damage in experimental diabetes prevention by endothelin antagonism. Urological Research 2000; 28: 342-7.
23.Griswold MD. The central role of sertoli cells in spermatogenesis. Seminar Cell Developmental Biology 1998; 9(4): 411-6.

24.Jelodar GA, khaksar Z, Pourahmadi M. Endocrine profile and testicular histomorphometry in neonatal rats of diabetic mothers. Veterinary Archive 2010; 80: 421-30.
25.Cameron DF, Orth J, Murray FT. Morphological alteration in the testes from diabetic man and rat. Diabetes 1982; 31:11A.
26.Rossi GI, Aeschlimann M. Morphometric studies of pituitary gland and testes in rats with streptozotocin induced diabetes. Andrologia 1982; 14: 532-42.
27.Jelodar GA, Maleki M, Motadayen MH, Sirus S. Effect of fenugreek, onion and garlic on blood glucose and histopathology of pancreas of alloxan induced diabetic rats. Indian Journal of Medical Sciences 2005*; 59*(2): 64.
28.Oksanen A. Testicular lesions of streptozotocin diabetic rats. Hormone Research in Paediatrics1975; 6: 138-44.
29.Hutson JC, Stocco DM, Campbell GT. Sertoli cell function in diabetic, insulin treated diabetic and semi starved rats. Diabetes 1983; 32: 112–6.
30.Hutson JC. Altered biochemical responses by rat Sertoli cells and peritubular cells cultured under stimulated diabetic conditions. Diabetologia 1984; 26: 155-8.
31.Guneli E, Tugyan K, Ozturk H, Gumustekin M, Cilaker S, Uysal N. Effect of melatonin on testicular damage in streptozotocin induced diabetes rats. European Surgical Research 2008; 40(4): 354-60.

Armaghane-danesh, Yasuj University of Medical Sciences Journal (YUMSJ)

Original Article

Effect of Fenugreek seed Extract *(Trigonella Foenum-graecum)* on testicular tissue in the embryos of Streptozotocin Induced Diabetic Rats

Khaksar Z, Beyzaei M*

Departement of Anatomy, Faculty of Veterinary, Shiraz University, Shiraz, Iran

Received: 5 Jul 2015 Accepted: 18 Oct 2015

Abstract

Background and aim: Diabetes mellitus is associated with some of the metabolic dysfunctions represented with chronic hyperglycemia. This disease can disrupt the function of testicular tissue and decline male sexual ability. Some of the medicinal herbs such as fenugreeks have protective effects on tissues via hypoglycemic and anti-oxidative properties. In the present paper, the effects of fenugreek seed extract was evaluated on testicular tissue of 20 day-old embryos from diabetic rats.

Methods: In the present experimental study, sixty normal female rats were divided into three normal groups: non-diabetic control, glibenclamide and fenugreek groups and three diabetic groups: diabetic control, glibenclamide treatment and fenugreek treatment groups. Single injection of streptozotocin was used for induction of diabetes in these female rats. After detection of pregnancy, 1000 mg/kg fenugreek seed extract was fed to non-diabetic and diabetic fenugreek groups and 5 mg/kg glibenclamide was fed to non-diabetic and diabetic glibenclamide groups. Non-diabetic and diabetic control group was fed with distilled water as the same volume as the fenugreek extract. After 20 days, their embryos were pulled out and fixed at 10% formalin. After tissue processing, five micron sections were stained with Hematoxylin- eosin and evaluated for morphometric changes of testicular tissue. Data were evaluated with One-Way ANOVA test and Duncan post-hoc test.

Results: The mean diameter of seminiferous tubules and testis capsule thickness indicated no significant differences between fenugreek treatment and diabetic control groups ($P > 0.05$). Mean body weight of male embryos was significantly lower in fenugreek treatment group in comparison with the diabetic control group ($P \leq 0.05$). The leydig, sertoli and spermatogonial cells number was significantly higher in fenugreek treatment group in compression with diabetic control group ($P \leq 0.05$).

Conclusion: The present study showed that the hydroalcoholic extract of fenugreek seeds may increase leydig, sertoli and spermatogonial cells number in testis of diabetic rats.

Key words: Fenugreek, Diabetes, testis, rat

***Corresponding Author: Beyzaei M,** Department of Anatomy, Faculty of Veterinary, Shiraz University, Shiraz, Iran

Email: M_b1381@yahoo.com

Please cite this article as follows:

Khaksar Z, Beyzaei M. Effect of Fenugreek seed Extract (Trigonella Foenum-graecum) on testicular tissue in the embryos of Streptozotocin Induced Diabetic Rats. Armaghane-danesh 2015; 20 (9): 780-789.