مقاله پژوهشی

ارمغان دانش، مجله علمی پژوهشی دانشگاه علوم پزشکی یاسوج
دوره ۱۸، شماره ۳، تیر ۱۳۹۲(شماره پی در پی۷۵)

تأثیر عصاره گیاه اسکروفولاریا استریاتا بر فرآیند التیام زخم پوستی موش سوری

علی اکبرجعفری[۱]، علی محمد لطیفی[۲]، رضا حاج حسینی[۱]، مجید شهرتی[۳]*، محمود ثالثی[۲]

[۱] گروه بیوشیمی، دانشگاه پیام نور، تهران، ایران، [۲] مرکز تحقیقات بیوتکنولوژی کاربردی، دانشگاه علوم پزشکی بقیه‌اله، تهران، ایران، [۳] مرکز تحقیقات آسیب های شیمیایی، دانشگاه علوم پزشکی بقیه اله، تهران، ایران

تاریخ دریافت: ۱۳۹۱/۶/۱۱ تاریخ پذیرش: ۱۳۹۱/۸/۲۸

چکیده

زمینه و هدف: گیاه اسکروفولاریا استریاتا، به صورت سنتی در التیام زخم مورد استفاده قرار می‌گیرد. هدف این مطالعه بررسی تأثیر عصاره گیاه اسکروفولاریا استریاتا بر فرآیند التیام زخم پوستی موش سوری بود.

روش بررسی: این مطالعه تجربی بر روی ۳۵ سر موش سوری نر نژاد NMRI با وزن ۳۰-۲۵ گرم در قالب ۵ گروه مساوی انجام شد. دو زخم مدور به وسیله پانچ ٦ میلی‌متری در ناحیه پشت موش‌ها ایجاد شد و به مدت ۳ هفته در قفس‌های مجزا تحت درمان قرار گرفتند. گروه اول شاهد و گروه‌های بعدی به ترتیب با پماد فنی توئین ۱ درصد، عصاره الکلی، هیدرو الکلی و آبی ۱۰ درصد به مدت ۲۱ روز و روزانه دوبار تیمار شدند. از زخم‌ها روزانه به وسیله دوربین دیجیتال عکس‌برداری شد و مساحت آن با نرم افزار Image J محاسبه شد. داده‌ها با آزمون کروسکال‌والیس و من‌ویتنی آنالیز شدند.

یافته‌ها: متوسط زمان ترمیم زخم در گروه‌های شاهد، فنی توئین و عصاره‌های الکلی، آبی و هیدروالکلی به ترتیب؛ ۹/۱±۳/۱، ٦/٦±۱/۹، ٦/٥±۱/۷، ٦/۷±۱/۸ و ٦/۱±۰/۹ روز بود. هم‌چنین اندازه اسکار باقی مانده در این گروه‌ها به ترتیب؛ ۹/۰۸±۱/۸۳، ٥/۸٤±۱/۲۰، ۳/۷±۰/٦۲، ۳/٥±۰/۷٤ و ۲/۸۱±۰/۷۹ میلی‌متر مربع بود که متوسط زمان التیام زخم و اندازه اسکار باقی‌مانده در گروه‌های تیمار با گروه شاهد اختلاف معنی‌داری داشتند($p<۰/۰۵$).

نتیجه‌گیری: عصاره گیاه اسکروفولاریا استریاتا موجب کاهش زمان التیام زخم باز پوست موش سوری می‌شود و در بین سه نوع عصاره استخراج شده از این گیاه، عصاره هیدروالکلی بهترین نتیجه را نشان داد.

واژه های کلیدی: اسکروفولاریا استریاتا، التیام، زخم، عصاره، موش سوری

***نویسنده مسئول**: **دکتر مجید شهرتی**، تهران، دانشگاه علوم پزشکی بقیه اله(عج)، مرکز تحقیقات آسیب های شیمیایی
Email: shohratimajid@yahoo.com

مقدمه

التیام زخم یک پروسه ضروری است که برای ترمیم و بازسازی ساختار و عملکرد بافت‌هایی که به وسیله صدمات فیزیکی، شیمیایی، باکتریایی یا ویروسی دچار اختلال گردیده و یا مجروح شده‌اند، به کار می‌رود(۱). ترمیم زخم عبارت است از پاسخ‌های ترمیمی هماهنگ سلول‌های خونی ماتریکس خارج سلولی و سلول‌های پارانشیمال که پس از اعمال جراحی و یا آسیب‌های حاصل از ضربه در بدن انجام می‌شود. این پاسخ‌ها به صورت اساسی با مراقبت‌های قبل و بعد از جراحی و پس از ضربه مرتبط است. به این صورت ترمیم زخم مشکلی دائمی برای جراحی‌ها است و تمام جراحان باید در مورد مسائلی که باعث عدم ترمیم و یا تأخیر در آن می‌شود، آگاه باشند(۲).

تلاش‌های زیادی برای استفاده از روش‌های درمانی جدید بوده است که با کمک آن‌ها بتوان به اهدافی چون، تسریع روند التیام زخم، جلوگیری از عفونی شدن زخم، افزایش قدرت کشش بستر زخم، کاهش بافت اسکار محل زخم و جلوگیری از ناتوانی بیمار دست یافت(۳). به همین دلیل پژوهش‌های مختلفی به طور اختصاصی بر روی ترمیم زخم انجام شده و در نتیجه آن مواد مختلفی به صورت مرهم زخم‌ها تهیه و معرفی شده‌اند که اغلب این مواد به صورت ترکیبات گیاهی و گاهی شیمیایی بوده‌اند، ولی تا کنون هیچ کدام نتوانسته اند به عنوان یک داروی مؤثر توصیه شوند(۴).

امروزه با مشخص شدن اثرات نامطلوب، ناگوار و ناخواسته حاصل از استفاده داروهای شیمیایی مجدداً مصرف گیاهان دارویی افزایش یافته و کارخانجات و مراکز متعددی در این زمینه شروع به فعالیت نموده‌اند(۵). به این منظور علم پزشکی استفاده از داروها و آنتی‌بیوتیک‌های به دست آمده از گیاهان را مانند آنتی‌بیوتیک‌های صنعتی مورد توجه قرار داده است(۶). استفاده از گیاهان دارویی از قدیم الایام در ایران و سایر کشورهای جهان مرسوم بوده است، ولی با پیشرفت سریع علوم و اهمیت یافتن مسائل اقتصادی در قرن‌های گذشته از مصرف گیاهان دارویی کاسته شده و داروهای شیمیایی در بسیاری موارد جایگزین آن شده‌اند(۵). از جمله این گیاهان می‌توان به گیاه اسکروفولاریا استریاتا اشاره نمود که در مناطق غرب کشور با نام محلی تشنه داری شناخته می‌شود. این گیاه در خانواده اسکروفولاریاسه با ۲۲۰ جنس و ۳۰۰۰ گونه قرار دارد. گیاهان این خانواده گیاهانی اکثراً علفی یا بوته‌ای(و به ندرت درختی) برگ‌ها متناوب، متقابل یا فراهم، ساده و بدون گوشوارک، گل ها پنج پر، زیگومورف، جام گل دارای لوب، میوه معمولاً کپسول و دارای دانه‌های متعدد می‌باشند(۷). این گیاه در اکثر نقاط ایران به فراوانی یافت می‌شود و به نام گل میمونی سازویی نیز معروف است(۸). در مناطق غرب کشور به خصوص ایلام از این گیاه استفاده فراوانی می‌شود. مردم منطقه از این گیاه به صورت تجربی در مواد مختلف از جمله درمان زخم‌های

پوستی و اپی‌زیاتومی، التهاب، سوختگی‌ها، ناراحتی‌های گوارشی، التهاب و عفونت چشم و گوش و هموروئید به شکل جوشانده خوراکی، بخوردادن موضعی، شست و شوی موضعی با جوشانده آن استفاده می‌کنند(۹). تحقیقاتی که در مورد این گیاه صورت گرفته است با توجه به مصارف این گیاه در نظر گرفته شده است که در زمینه‌های مختلفی می‌باشد. از جمله این تحقیقات، به مطالعه‌ای که شوهانی و همکاران(۲۰۰۹) در دانشگاه علوم پزشکی ایلام بر روی تأثیر این گیاه بر روند التیام زخم خرگوش انجام دادند، می‌توان اشاره کرد(۱۰). در این تحقیق تنها از عصاره هیدروالکلی این گیاه و آن هم به صورت ترکیب شده با ماده اسرین در قالب پماد ۱۰ درصد استفاده شده است. لازم به ذکر است برای کسب اطمینان از تأثیرات التیام بخشی این گیاه تکرار آزمایش‌های مشابه در دیگر حیوانات آزمایشگاهی که ساختار مشابه با پوست انسان دارند و هم‌چنین استفاده از مدل‌های شبیه‌سازی شده آزمایشگاهی زخم لازم و ضروری است. به دلیل این که استفاده از این گیاه در حیوانات آزمایشگاهی مختلف ممکن است دارای نتایج متفاوتی نیز باشد که مقایسه این نتایج با یکدیگر کمک زیادی به شناخت مکانیسم این ماده و هم‌چنین عوارض آن می‌کند، لذا با آگاهی از مصارف بومی این گیاه و تأثیر مناسب آن در درمان زخم‌های پوستی و هم‌چنین اهمیتی که در تسریع فرآیند التیام زخم دارد، هدف این مطالعه بررسی تأثیر عصاره گیاه اسکروفولاریا استریاتا بر فرآیند التیام زخم پوستی موش سوری بود.

روش بررسی

در این مطالعه تجربی از ۳۵ سر موش نر نژاد NMRI با وزن تقریبی ۳۵-۲۵ گرم استفاده شد. موش‌ها از مرکز پرورش حیوانات آزمایشگاهی انستیتو پاستور ایران تهیه شده، در مرکز نگهداری حیوانات آزمایشگاهی دانشگاه بقیه‌اله نگهداری شده و در تمام مدت آزمایش در شرایط یکسان از نظر درجه حرارت (۲۲-۲۰ درجه سانتی‌گراد)، طول مدت روشنایی و تاریکی ۱۲ ساعته قرار گرفتند. در این مدت آب و غذای کافی در دسترس حیوانات قرار گرفته و در قفس‌های جداگانه نگهداری شدند. موش‌ها به طور تصادفی به ۵ گروه مساوی شامل؛ شاهد، فنی توئین ۱ درصد(شاهد مثبت)، عصاره هیدروالکلی ۱۰ درصد، عصاره الکلی ۱۰ درصد و عصاره آبی ۱۰ درصد تقسیم شدند.

گیاه اسکروفولاریا استریاتا در فصل بهار و از کوه‌های مناطق غرب کشور(استان ایلام) جمع‌آوری شد. سپس در مرکز هرباریوم دانشگاه تهران شناسایی و تأیید گردید و یک نمونه از این گیاه نیز به شماره ثبت هرباریوم TUH-42801 در این مرکز قرار داده شد.

برای تهیه عصاره های مختلف ابتدا گیاه اسکروفولاریا استریاتا در سایه خشک شده و آسیاب گردید. از این گیاه ۳ نوع عصاره هیدرو الکلی، الکلی و

آبی استخراج گردید. برای تهیه عصاره آبی، به ازای ۱۰ گرم از پودر این گیاه ۱۰۰ میلی‌لیتر آب مقطر درون بشر ریخته و پس از جوش آمدن پودر گیاه را اضافه نموده و به مدت ۱۵ دقیقه در این دما قرار گرفت. سپس مایع حاصل به کمک کاغذ صافی و قیف بوخنر جدا شده و به وسیله دستگاه تقطیر در خلاء تا حد امکان تغلیظ گردید. در نهایت در داخل آون ۳۷ درجه سانتی‌گراد قرار داده شد تا خشک شود. بعد از آن با استفاده از آب مقطر از این عصاره خشک، عصاره محلول ۱۰ درصد آبی تهیه شد. برای تهیه عصاره الکلی از روش خیساندن استفاده گردید. به این صورت که ۱۰۰ گرم از پودر گیاه را داخل ۵۰۰ میلی‌لیتر الکل ۹۶ درصد به مدت ۳ روز و در دستگاه سیرکولاتور قرار داده و سپس عصاره حاصل به کمک قیف بوخنر و کاغذ صافی جدا کرده و با دستگاه تقطیر در خلا تا حد امکان تغلیظ شد. در نهایت در داخل آون ۳۷ درجه سانتی‌گراد قرار داده تا خشک گردید. بعد از این عصاره خشک، عصاره محلول ۱۰ درصد الکلی تهیه گردید. برای تهیه عصاره هیدروالکلی نیز از روش خیساندن استفاده شد که تمامی‌مراحل فوق با جایگزینی الکل ۷۰ درصد به جای الکل ۹۶ درصد تکرار گردید.

جهت القای بیهوشی مخلوطی از دو داروی کتامین (۱۰۰ میلی گرم به ازای هر کیلوگرم وزن) و گزایلازین (۱۰ میلی‌گرم به ازای هر کیلوگرم وزن) به صورت داخل صفاقی تزریق گردید(۱۱). بعد از بیهوشی، موهای پشت حیوان با استفاده از یک ماشین اصلاح برقی تراشیده شده و سپس با استفاده از تیغ به طور کامل موها تراشیده شده و محل ایجاد زخم با بتادین و گاز استریل ضد عفونی گردید. ضمناً کلیه اعمال انجام شده بر روی حیوانات مورد آزمایش با مشاوره یک پاتولوژیست و کاملاً مطابق با اصول مندرج در کمیته اخلاق دانشگاه علوم پزشکی بقیه‌اله بود.

مکان ایجاد زخم در پوست حیوان منطقه پشت حیوان تعیین گردید که در شرایط استریل و با رعایت کلیه اصول جراحی با استفاده از دستگاه پانچ با قطر ۶ میلی‌متر، دو عدد زخم با فاصله ۲ سانتی‌متر از یکدیگر شامل ضخامت درم و هیپودرم ایجاد شد. در نهایت به وسیله دوربین دیجیتال از محل زخم عکس‌برداری گردید و به عنوان روز اول محسوب شد.

موش‌ها بعد از جراحی و عکس‌برداری به قفس‌های انفرادی خود منتقل شده و تحت درمان قرار گرفتند. این حیوانات به مدت ۳ هفته روزانه ۲ بار در ساعات معین تحت درمان مشخص شده قرار گرفتند که تمام مراحل درمان به وسیله یک نفر و در شرایط یکسان انجام گرفت. در گروه شاهد سطح زخم‌ها روزانه دو بار در ساعت‌های معین تحت تیمار با سرم فیزیولوژی قرار گرفت. در گروه شاهد مثبت سطح زخم‌ها روزانه ۲ بار و در ساعت‌های معین تحت تیمار با فنی توئین ۱ درصد قرار گرفت. در گروه عصاره آبی ۱۰ درصد زخم‌ها نیز روزانه ۲ بار و در ساعت‌های مشخص به وسیله محلول عصاره آبی ۱۰ درصد مورد تیمار قرار گرفت. در گروه

عصاره الکلی ۱۰ درصد با استفاده از محلول عصاره الکلی ۱۰ درصد روزانه ۲ بار و در ساعت‌های مشخص زخم‌ها مورد تیمار قرار گرفتند و در گروه عصاره هیدروالکلی ۱۰درصد برای تیمار زخم‌ها از عصاره هیدروالکلی ۱۰درصد استفاده شد و در ساعت‌های مشخص زخم‌ها تیمار شدند.

برای نحوه اندازه گیری التیام زخم هر روز از موش‌ها به وسیله دوربین دیجیتال و تحت شرایط یکسان عکس‌برداری شد، سپس با نرم‌افزار J Image اندازه وسعت زخم با دقت بالا محاسبه گردید. بعد از آن با استفاده از فرمول مربوطه درصد بهبود روزانه زخم‌ها نیز تعیین شد و مدت زمان مورد نیاز برای بسته شدن کامل زخم مشخص گردید(۱۲). ضمناً زمان افتادن دلمه و همچنین اندازه اسکار باقی مانده نیز براساس تجزیه و تحلیل انجام شده روی عکس‌های گرفته شده محاسبه شد. تمامی مراحل انجام کار بر روی حیوانات از قبیل؛ ایجاد زخم، اندازه‌گیری سطح آنها و همچنین درمان آن در ساعت‌های مشخص و به وسیله فرد معینی انجام شد.

داده‌های جمع‌آوری شده با استفاده از نرم‌افزار SPSS[1] و آزمون‌های آماری کروسکال والیس[2] و من ویتنی[3] تجزیه و تحلیل شدند.

یافته‌ها

سطح زخم در روز اول پس از ایجاد زخم در بین گروه های مورد آزمایش اختلاف معنی‌داری نداشت($p>0/05$). در روز چهارم نیز علی‌رغم وجود اختلاف بین گروه‌های مورد مطالعه، هنوز این اختلافات معنی‌دار نبود، اما در روز ششم اختلاف معنی‌داری بین سطح زخم در گروه شاهد و بقیه گروه‌های تحت درمان وجود داشت($p<0/05$). همچنین با وجود این که بین گروه‌های تحت درمان اختلاف معنی‌داری در زمینه اندازه سطح زخم در روز هفتم وجود نداشت، در گروه تحت درمان با عصاره هیدروالکلی تمام زخم‌ها بسته شد. در روز نهم سه گروه تحت درمان با عصاره‌های گیاه تشنه‌داری بهبود یافته‌اند، ولی گروه‌های تحت درمان با فنی توئین ۱ درصد و گروه شاهد هنوز به طور کامل التیام پیدا نکرده‌اند که بین این دو گروه نیز اختلاف معنی‌داری وجود نداشت($p>0/05$)(نمودار ۱).

بر اساس نتایج حاصله، تا روز پنجم اختلاف معنی‌داری بین درصد بهبود زخم‌ها در گروه‌های مختلف وجود نداشت($p>0/05$). برای اولین بار در روز ششم بین گروه شاهد و بقیه گروه‌های تحت درمان اختلاف معنی‌داری مشاهده شد. همچنین این اختلاف در روز هفتم بین گروه شاهد و بقیه گروه‌های تحت درمان وجود داشت، ولی بین بقیه گروه‌های تحت درمان اختلاف معنی‌داری مشاهده نشد. در روز چهاردهم نیز به دلیل این که تمامی گروه‌ها بهبود کامل حاصل کرده بودند، اختلاف معنی‌داری بین گروه‌های مختلف مورد بررسی وجود نداشت($p>0/05$)(نمودار ۲).

1-Statistical Package for Social Sciences
2- Kruskal-Wallis
3-Mann-Whitney Test

در گروه شاهد بهبود زخم موش‌ها ۹ روز طول کشید و بین زمان التیام زخم این گروه و بقیه گروه‌های تحت درمان اختلاف معنی‌داری وجود داشت(p<۰/۰۵). مدت زمان مورد نیاز برای التیام زخم در گروه تحت درمان فنی توئین ۱ درصد ۶/۶۵ روز بود و در گروه‌های تحت درمان با عصاره‌های هیدروالکلی، الکلی و آبی مدت زمان ترمیم به ترتیب ۶/۱۴ ، ۶/۵ و ۶/۷۱ روز بود(نمودار۳).

نتایج نشان داد که گروه شاهد با ۹/۷۵ روز دارای بالاترین میانگین زمان افتادن دلمه است که با تمام گروه‌های تحت درمان اختلاف معنی‌داری داشت(p<۰/۰۵). هم‌چنین گروه تحت درمان با فنی توئین ۱ درصد با ۷/۶۵ روز پایین‌ترین میانگین زمان افتادن دلمه را در بین کل گروه‌ها داشت. گروه‌های تحت درمان با عصاره‌های هیدروالکلی، الکلی و آبی نیز به ترتیب دارای میانگین زمان ۸/۳۵ ، ۸/۲۸ و ۸/۷۱ روز بود. بین زمان افتادن دلمه گروه دریافت کننده فنی توئین ۱ درصد و گروه دریافت کننده عصاره الکلی ۱۰ درصد اختلاف معنی‌داری وجود نداشت، ولی بین زمان افتادن دلمه گروه دریافت کننده فنی توئین ۱ درصد با دو گروه دیگر دریافت کننده عصاره‌های هیدروالکلی ۱۰ درصد و آبی ۱۰ درصد اختلاف معنی‌داری وجود داشت(p<۰/۰۵). ضمناً هیچ تفاوتی نیز در مورد این شاخص بین گروه های دریافت کننده عصاره‌های مختلف مشاهده نشد(نمودار۴).

گروه شاهد با متوسط ۹/۰۸ سانتی‌متر مربع دارای بالاترین میزان اسکار حاصل از ایجاد زخم در انتهای دوره آزمایش بود. هم‌چنین گروه درمان شده با عصاره هیدروالکلی ۱۰ درصد با ۲/۸۱ سانتی‌متر مربع پایین‌ترین اندازه اسکار باقی مانده را داشت. در گروه‌های درمان شده با فنی توئین ۱ درصد عصاره الکلی ۱۰ درصد و عصاره آبی ۱۰ درصد نیز اندازه اسکار باقی مانده به ترتیب ۵/۸۴، ۳/۷۱ و ۳/۵ سانتی‌متر مربع بود. اندازه اسکار باقی مانده در گروه شاهد با تمام گروه‌های دیگر مورد مطالعه اختلاف معنی‌داری داشت(p<۰/۰۵)(نمودار۵).

نمای کلی ترمیم زخم در گروه‌های مورد مطالعه در تصویر ۱ نشان داده شده است.

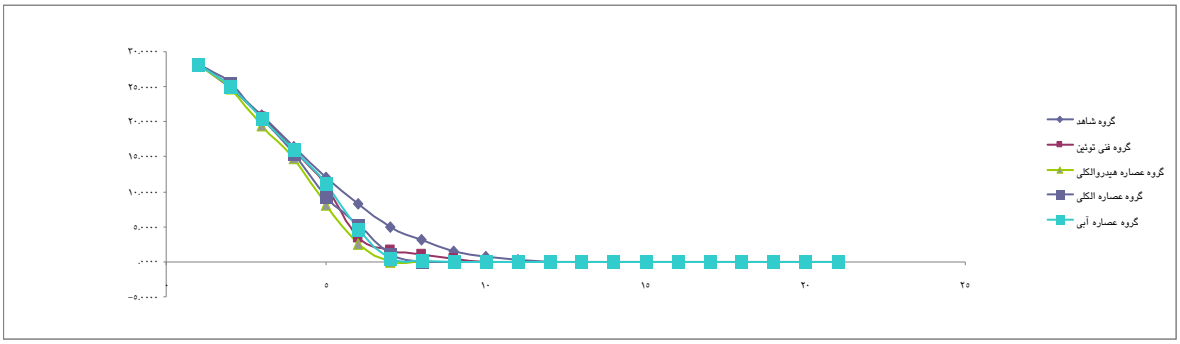

نمودار ۱ : مقایسه تغییرات اندازه مساحت زخم در طول دوره آزمایش

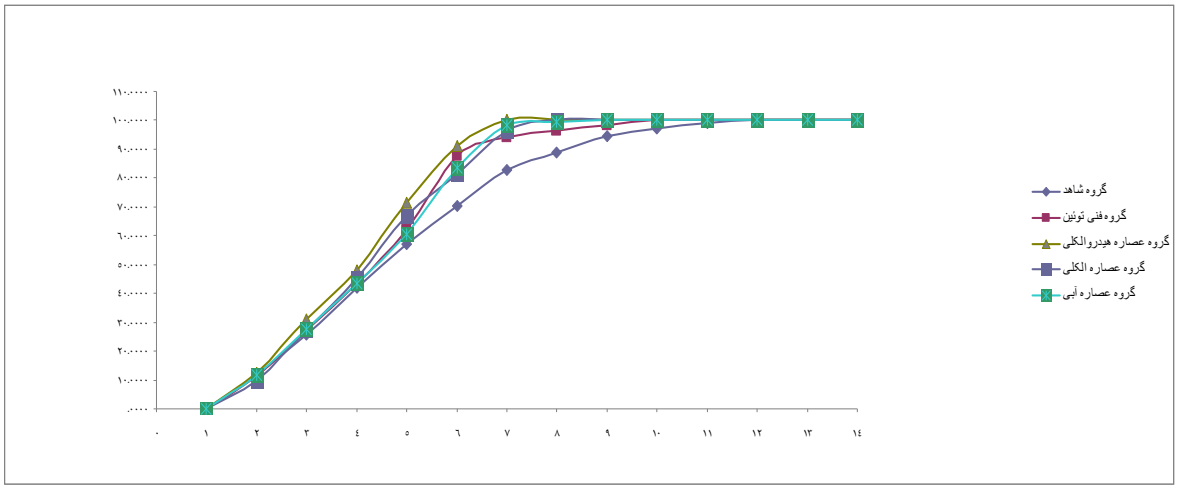

نمودار ۲ : مقایسه کلی فرآیند ترمیم زخم در گروه‌های مختلف در طول دوره آزمایش

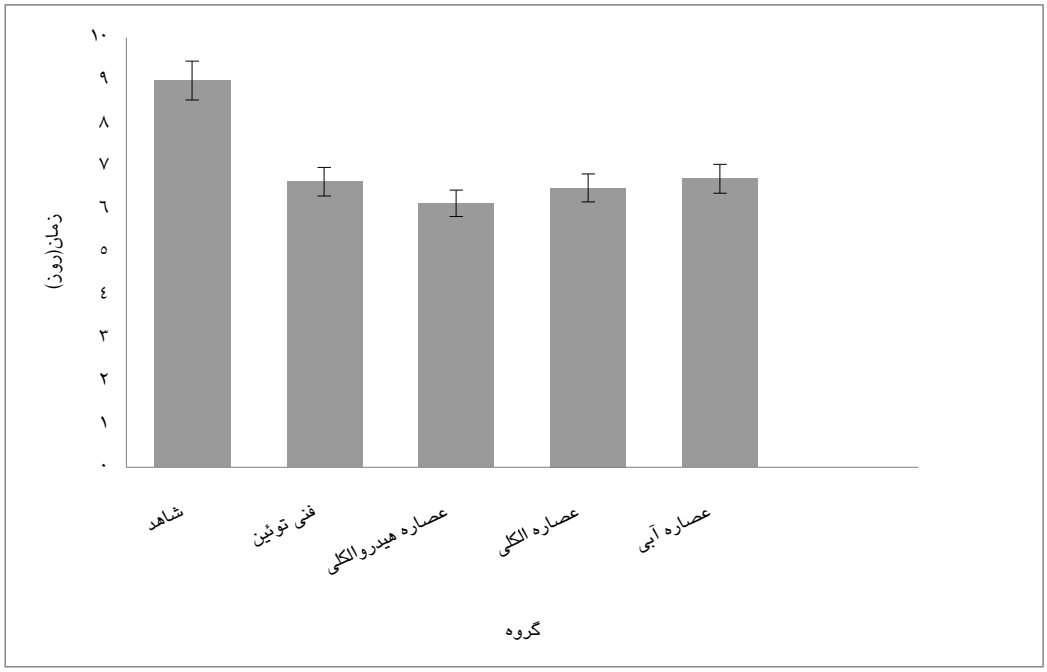

نمودار ۳ : مقایسه کلی میانگین مدت زمان مورد نیاز برای التیام زخم در گروه‌های مختلف

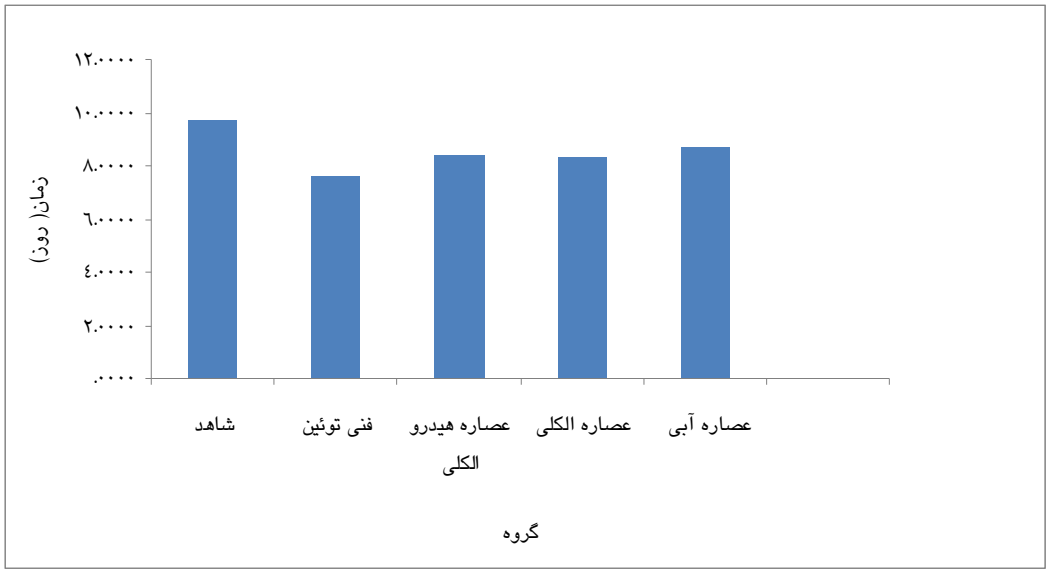

نمودار ۴ : مقایسه زمان افتادن دلمه زخم در بین گروههای مختلف .

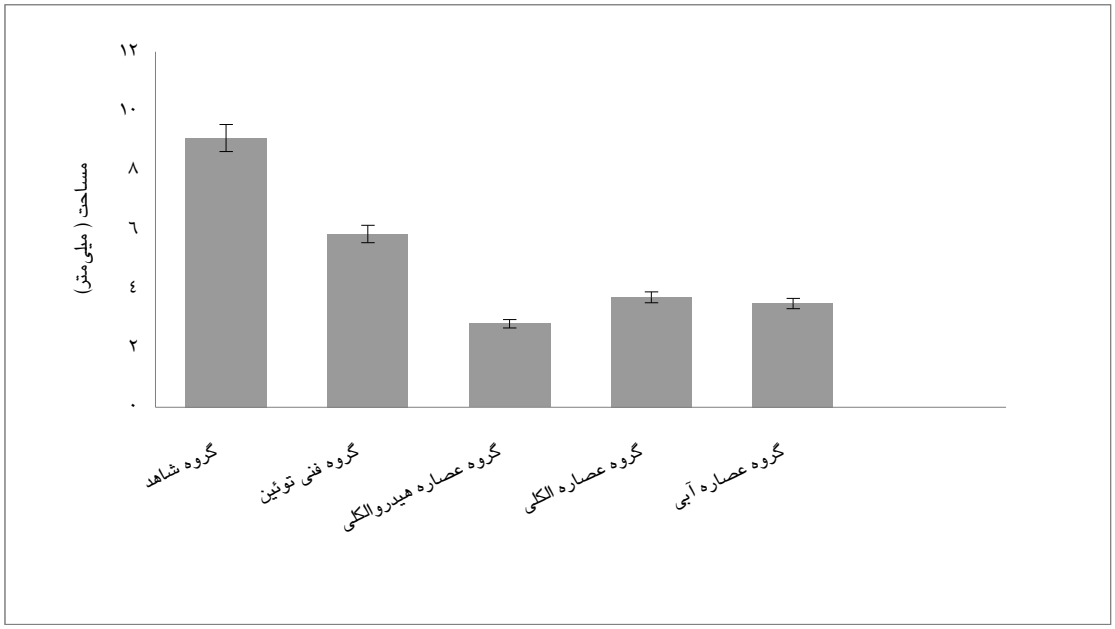

نمودار ۵ : مقایسه مساحت اسکار باقی مانده زخم در انتهای دوره آزمایش

تصویر۱ : مقایسه نمای کلی ترمیم زخم در گروه‌های مورد مطالعه در طول دوره آزمایش

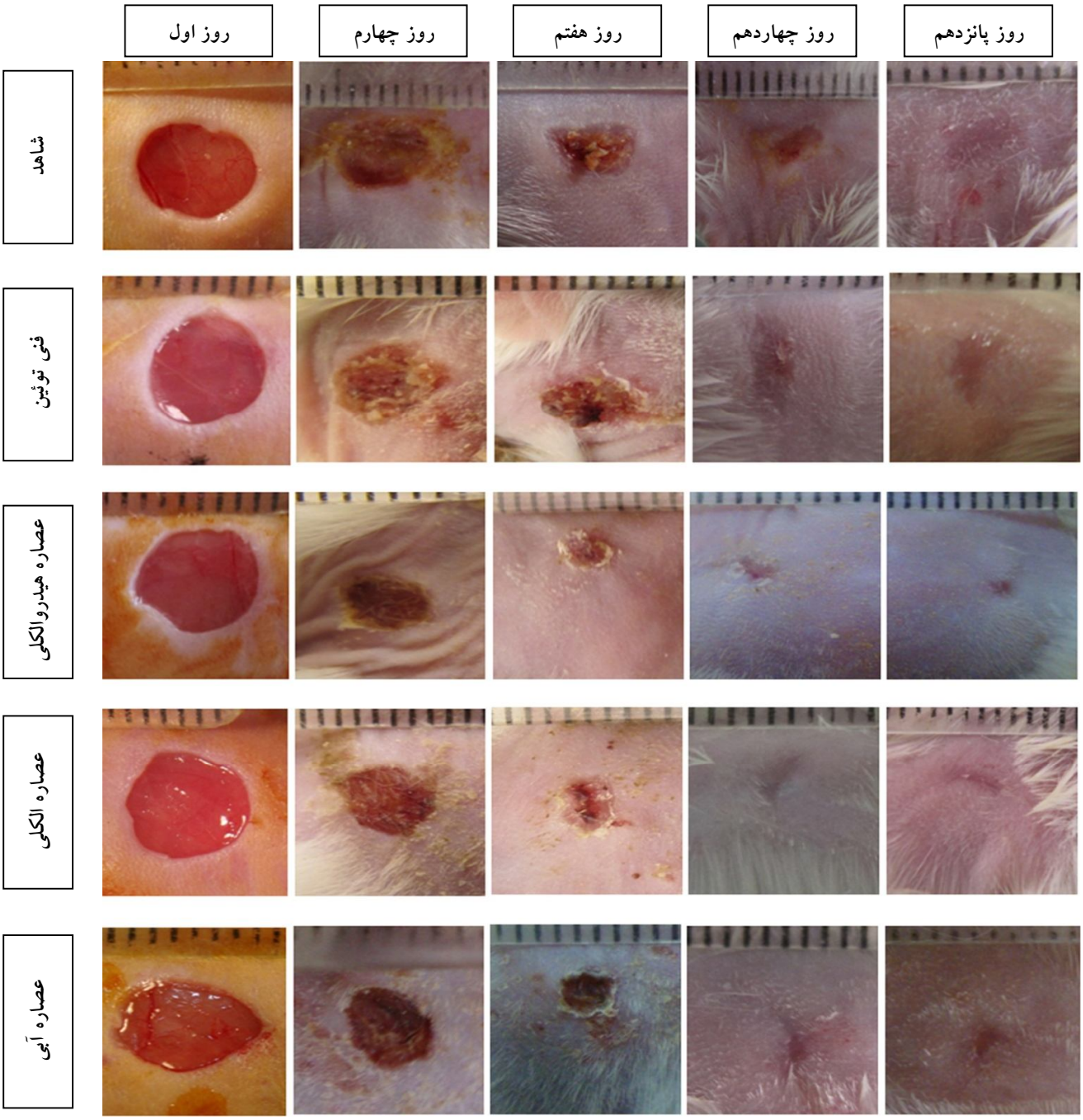

بحث

تا کنون پژوهش‌های متفاوتی در مورد ترمیم زخم انجام شده و در نتیجه مواد مختلفی به صورت مرهم زخم‌ها تهیه و معرفی شده‌اند که اغلب این مواد به صورت ترکیبات گیاهی و شیمیایی می‌باشد(۱۳). هدف از این مطالعه بررسی تأثیر عصاره گیاه اسکروفولاریا استریاتا بر فرآیند التیام زخم پوستی موش سوری بود.

با توجه به نتایج به دست آمده از تمامی شاخص‌های مورد بررسی در این مطالعه، در مجموع عصاره هیدروالکلی ۱۰ درصد بهترین نتایج را در بر داشته است. نتایج نشان داد که در روز چهارم که معمولاً به عنوان معرف مرحله التهاب فرآیند التیام زخم در مطالعات بررسی می‌شود(۱۴)، با وجود این که تفاوت معنی‌داری بین اندازه زخم در گروه‌های مختلف وجود نداشت، گروه درمان شده با عصاره هیدروالکلی ۱۰ درصد کمترین اندازه زخم و به بیان دیگر بالاترین درصد بهبود را نشان می‌دهد و بیشترین اختلاف را نیز با گروه شاهد دارد . این تفاوت در روز پنجم آزمایش باز هم افزایش یافته و در روز ششم به اوج خود می‌رسد که نشان دهنده اختلاف معنی‌دار در این روز بین این گروه است. این تغییر حاکی از آن است که عصاره هیدروالکلی گیاه تشنه‌داری موجب شده است که مرحله التهاب فرآیند التیام زخم زودتر دوره خود را سپری نموده و به انتهای خود برسد و در عوض فاز تکثیر فرآیند التیام زودتر آغاز شود. نتیجه کلی در مورد میانگین مدت زمان بهبود زخم در گروه‌های مختلف نشان دهنده این است که گروه تحت درمان با عصاره هیدروالکلی ۱۰ درصد کوتاه‌ترین طول دوره درمان را داشته و بهترین نتایج را حاصل کرده است که تفاوت معنی‌داری با گروه شاهد دارد. اردشیری لاجیمی و همکاران(۲۰۰۹) در مطالعات خود به این نتیجه رسیده‌اند که عصاره دانه گیاه تشنه داری در انکوباسیون ۲۴ ساعته اثر بسیار شدیدی بر روی رشد سلول‌های فیبروبلاست انسانی دارد(۱۵). یکی از راه‌های تسهیل ترمیم التیام زخم استفاده از محرک‌های رشد فیبروبلاست‌ها می‌باشد (۱۶). فیبروبلاست‌ها برخی از اجزای ماتریکس خارج سلولی اولیه بستر زخم نظیر فیبرونکتین و پروتئوگلیکان‌ها را سنتز می‌کنند که بستر مناسبی را برای مهاجرت و تکثیر سلول‌ها فراهم می‌آورند. هم‌چنین میوفیبروبلاست‌ها که فیبروبلاست‌های تغییر شکل یافته و اختصاصی شده هستند، به وسیله القای نیروی انقباضی در فرآیند انقباض زخم شرکت می‌کنند(۱۷). در ادامه فیبروبلاست‌ها کلاژن را سنتز می‌کنند که موجب ایجاد قدرت کشش در بستر زخم می‌شوند(۱۸). به همین دلیل عصاره گیاه تشنه داری با القای رشد سلول‌های فیبروبلاست می‌تواند عامل ایجاد تغییرات مثبتی در جهت تسریع عمل جمع شدن زخم و التیام زخم شود. هم‌چنین از آنجاکه الیاف کلاژن باعث می‌شود تا محل زخم بعد از ترمیم به بافت اولیه قبل از ایجاد جراحت شباهت پیدا کند و از ایجاد اسکار جلوگیری می‌کنند(۱۹). بنابراین می‌توان تفاوت چشم‌گیر مشاهده

شـده در انـدازه اسـکار بـاقی مانـده از زخـم را در بـین گروه‌های تحت درمان با انواع عصاره گیـاه تـشنه‌داری و گروه شاهد و گروه دریافت کننده فنی تـوئین ۱ درصـد را با توجه بـه ایـن نکتـه توجیـه نمـود. در اینجـا نیـز گـروه دریافـت کننـده عـصاره هیـدروالکلی ۱۰ درصـد کمتـرین میزان اسکار را در بین گروه‌های تحت درمان بـا عـصاره گیاه تشنه‌داری داشت. در طرف مقابل گروه دریافت کننده پماد فنی توئین ۱ درصد وجود دارد کـه هـر چنـد تفـاوت معنی‌داری بـین انـدازه اسـکار ایـن گـروه و گـروه شـاهد وجود دارد، ولی خود این گروه نیـز تفـاوت آمـاری را در زمینه اندازه اسکار باقی مانده با گروه‌های درمان شده بـا انواع عصاره‌های گیاه تشنه داری دارد.

گزارش‌های متفاوتی در مورد مکانیسم تأثیر فنـی توئین وجود دارد. بـه طـور کلـی مکانیـسم‌هـای اثـر فنـی توئین ۱ درصد در ارتباط با فرآیند ترمیم بـه طـور کامـل مشخص نیستند، ولی به نظر می‌رسد که عمـدتاً از طریـق کاهش آنزیم کلاژناز در تسریع تـرمیم دخیـل اسـت. ایـن کـاهش فعالیـت از طریـق مهـار مـستقیم آنـزیم صـورت نمی‌گیرد، بلکه فنی توئین ۱ درصد به صـورت مرکـزی از طریق اثر روی محور هیپوفیز- فوق کلیوی سنتز کلاژنـاز را کاهش می‌دهد و یا این که می‌تواند به صـورت رقـابتی رسپتورهای گلوکو کورتیکوئید را در فیبروبلاست‌ها مهار کند(۲۰). نتایج یک مطالعه نشان مـی‌دهـد کـه فنـی تـوئین هیچ اثری روی فیبروبلاست‌های درمـی در محـیط کـشت نـدارد(۲۱). تعـدادی از مطالعـات دیگـر مؤیـد ایـن مطلـب هستند که فنی توئین توانایی کاهش فلور میکروبی زخم را دارد(۲۲). حتی در تحقیقی بیان شده است که اثـر مهـاری فنی‌توئین بـرروی بـاکتری‌هـای گـرم منفـی سـریع‌تـر از باکتری‌های گرم مثبت ظهور می‌کند(۲۳). نکته جالب توجه این است که در مورد گیـاه تـشنه‌داری نیـز گـزارش‌هـای مختلفی در مورد تأثیرات آنتی‌بیـوتیکی آن گـزارش شـده است(۲۵و۲۴). عباسی و همکاران(۲۰۰۶)تأثیر عصاره این گیـاه را روی دو سـویه از بـاکتری‌هـایی کـه معمـولاً در عفونـت‌هـای پوسـتی شـایع هـستند(اسـتافیلوکوکوس اورئـوس و سـودوموناس آئروژینـوزا) را در مقایـسه بـا آنتی‌بیوتیک‌هـای انتخـابی بررسـی نمـوده‌انـد کـه تفـاوت معنـی‌داری را نـشان داده اسـت(۲۴). شـرافتی و همکاران(۲۰۱۰) در زمینه اثـرات ضـد میکروبـی عـصاره اتانولی این گیاه بر روی باکتری اشرشیا کولی انجام داده و گزارشی نیـز در زمینـه تعیـین میـزان ترکیبـات فنـولی، فلاونوئیـدی و فلاونـولی عـصاره اتـانولی ایـن گیـاه داشـته‌انـد(۲۵). فلاونوئیـدها و فلاونـول هـا اثـرات ضـد میکروبی دارند که ناشـی از ترکیـب پـروتئین‌هـای خـارج سلولی و یا تشکیل کمپلکس با دیواره سـلولی و یـا ایجـاد اختلال در غشای سلول میکروارگانیسم است(۲۶). ضـمناً به دلیل خاصیت آنتی‌اکسیدانی قوی کـه دارنـد مـی‌تواننـد بسیار مفید باشند که با به دام انداختن رادیکال‌هـای آزاد ، کـاهش اسـترس اکـسیداتیو، هـم‌چنـین مهـار ماکرومولکول‌های اکسیداسیون وDNA صدمه دیده، خطر بیماری دژنراتیو و موتاژنی را کم می‌کننـد(۲۷). بنـابراین

گیاه تشنه داری دارای ترکیبات فعال آنتی‌اکسیدانی و آنتی‌باکتریایی است که وجود این ترکیبات در گیاه تشنه داری دلیل دیگری بر مؤثر بودن این گیاه در التیام زخم های پوستی می‌باشد(۲۴و۲۳).

در مطالعه‌ای که شوهانی و همکاران(۲۰۰۹) در زمینه تأثیرات التیام بخشی عصاره این گیاه بر روی زخم خرگوش انجام داده‌اند نتایج مثبتی به دست آمده است که تأیید کننده تأثیرات مثبت این گیاه در روند بهبود زخم است(۱۰). در این مطالعه به وجود ترکیبات ضد التهابی در سایر گونه‌های این گیاه اشاره شده بود که بعد از آن در مطالعه دیگری که بر روی همین گیاه انجام شده است حضور ترکیبات ضد التهابی در گیاه تشنه داری گزارش شده است(۲۸). منصف و همکاران(۲۰۱۰) توانستند ۵ ترکیب شامل سینامیک اسید، سه فلاونوئید(کوئرستین، نپترین و ایزورامنتین-۳- روتینوزید) و یک فنیل پروپانوئید گلیکوزید را از عصاره‌های این گیاه جداسازی کنند. وجود این ترکیبات در این گیاه که خواص ضد التهابی و آنتی‌اکسیدانی نیز دارند از دلایلی است که تأیید کننده خواص بهبود دهندگی زخم این گیاه است(۲۹).

عصاره بخش‌های هوایی گیاه تشنه داری می‌تواند شامل ترکیبات قطبی متفاوتی باشد که باعث مهار ماتریکس متالوپروتئینازها شود(۳۰). متالوپروتئینازها به وسیله سلول‌های مختلفی از جمله بعضی از سلول‌های سیستم ایمنی نظیر لنفوسیت‌های T و ماکروفاژها تولید می‌شوند. این آنزیم‌ها در بازسازی ماتریکس خارج سلولی و ایجاد التهاب نقش دارند، ولی هنوز در رابطه با عملکردهای این آنزیم‌ها در پاسخ‌های ایمنی اطلاعات کافی وجود ندارد. این آنزیم‌ها در فرآیندهایی التهابی، ترمیم زخم، تولید مثل، تکامل و رگ زایی نیز اهمیت دارند(۳۱). بنابراین بر اساس تحقیقات صورت گرفته بر روی این گیاه، عصاره گیاه تشنه‌داری دارای ترکیبات مؤثر فراوانی است که دارای خواص گوناگونی از قبیل آنتی اکسیدانی، ضد باکتریایی، ضد التهابی است(۳۱ و ۲۵، ۲۴)و بر روی ماتریکس متالوپروتئینازها، رشد و تکثیر فیبروبلاست‌ها و مهار تکثیر رده سلولی ۱۳۲۱ انسانی مؤثر می‌باشد(۳۲ و ۳۱، ۱۵). مجموع این خواص درمانی فوق العاده باعث شده که این گیاه دارای ظرفیت بسیار بالایی برای درمان و التیام زخم‌های پوستی باشد.

نتیجه‌گیری

در مجموع این مطالعه نشان داد که گیاه تشنه داری اثرات بسیار مطلوبی در بهبود روند التیام زخم دارد و از بین انواع عصاره‌های مختلف مورد بررسی، عصاره هیدروالکلی ۱۰ درصد بهترین نتیجه را داشت. این مقایسه برای اولین بار در مورد این گیاه گزارش می‌شود و می‌تواند زمینه مناسبی را برای مطالعات تکمیلی بیشتر در مورد کیفیت ترمیمی متفاوت انواع عصاره‌های استخراج شده از این گیاه و جداسازی مواد مؤثره موجود در هر کدام از عصاره‌های مشتق از این گیاه را فراهم نماید.

تقدیر و **تشکر**

این مطالعه حاصل کار تحقیقاتی مشترک دانشگاه پیام نور واحد علوم پایه تهران و مرکز تحقیقات بیوتکنولوژی کاربردی دانشگاه علوم پزشکی بقیه‌اله می‌باشد. از زحمات دکتر محمد رضا نورانی از اساتید دانشگاه علوم پزشکی بقیه اله تقدیر و تشکر می‌شود.

REFERENCES:

1.Werner S, Grose R. Regulation of wound healing by growth factors and cytokines. Physiol Rev 2003; 83: 835-70.
2.Bugajski A, Nowogrodzka-Zagórska M, Leńko J, Miodoński AJ. Angiomorphology of the human renal clear cell carcinoma. A light and scanning electron microscopic study. Virchows Arch A Pathol An at Histopathol 1989; 415(2): 103-13.
3.Dyson M, Young S, Pendle CL, Webster DF, Lang SM. Comparison of the effects of moist and dry conditions on dermal repair. J Invest Dermatol 1988; 91(5): 434-9.
4.Cohen K, Dieglemann RF, Yager Dr. Wound care and wound healing. In: Schwartz SI, Shires GT, Spencer FC, Daly JM, Fischer JE, Galloway AC(editors). Principles of surgery, companion handbook. New York: McGraw-Hill Professional; 1998; 263-95.
5.Rezaei H, Mahdavi Shahri N, Derakhshandeh H. evaluating the effectiveness of the Curcuma longa Rhizome extract on wound healing process with origin of acid burns. Medical Science Journal Islamic Azad University-Mashhad Branch 2005; 1(4): 35-43.
6.Lewis WH, Elvin-Lewis MP. Medicinal plants as sources of new therapeutics. Ann Mo Bot Gard 1995; 82: 16-24
7.Azad Bakht M. Clasification of medicinal plants. 1th ed. Tehran: Teimorzadeh publications; 2008; 276.
8.Amin GH. Traditional Medicinal Plants of Iran. 1th ed. Tehran: Research assistance , Ministry of Health and Medical Education; 1991; 57.
9.Shohani F. People Journalism of Ivan. Ilam Cultural Heritageorg 2003; 56-7.
10.Shoohani B, Hemati AA, Taheri Moghadam M. Effects of Scrophularia striata Extract on Wound Healing in Rabbit. Scientific Journal of Ilam University of Medical Sciences 2009; 17(4): 9-16.
11.Van Zutphen LFM, Baumans V, Beynen AC. Principles of laboratory animal science. Amsterdam: The Netherland; 2001: 310.
12.Khansari M, Rezvani ME, Sajadi MA, Soleimani A. The effect of topically applied water extract of Rhazya on cutaneous wound healing in rats. Journal of Semnan University of Medical Sciences 2000; 1(3): 1-10.
13.Arunachalam KD. Subhashini S. Preliminary phytochemical investigation and wound healing activity of Myristica andamanica leaves in Swiss albino mice, Journal of Medicinal Plants Research 2011; 5(7): 1095-1106.
14.Takashi Nishiyama, Isao Kii, Takeshi G. Kashima, Yoshinao Kikuchi, Atsushi Ohazama, Masashi Shimazaki, Masashi Fukayama, Akira Kudo. Delayed Re-Epithelialization in Periostin-Deficient Mice during Cutaneous Wound Healing PLoS one 2011; 6 (4) .
15.Luisa AD, Aime L.B. Wound healing. Humana Pres, New Jersy 2002; 3-16.
16.Rezvanipour M, Pourzadehhosseini F, Malekpour R, Zarabi A. The Effect of Mummy on Some Indices of Wound Healing in Mice. Journal of Kerman University of Medical Sciences 2007; 14(4): 267-77.
17.Ardeshiri Lajimi A, Barzegar M, Rezaei Tavirani M, Hashemi M, Heidari S, Moghadam Nia SH, et al. Effects of Scrophularia striata extract on human fibroblast cells. Medical Science Journal of Islamic Azad Univesity 2009; 19(3): 168-72.
18.Gibran NS, Jang YC, Isik FF, Greenhalgh DG, Muffley LA, Underwood RA, et al. Diminished neuropeptide levels contribute to the impaired cutaneous healing response associated with diabetes mellitus. J Surg Res 2002; 108: 122-8.
19.Ferguson MWJ, Leigh IM. Wound healing. In: Champion RH, Burn JL, Burns DA, Breathnach SM(editors). Rook/Wilkinson/Ebling text book of dermatology. Oxford: Blackwell Science Ltd ; 1998; 337-55.
20.Clark RAF. Biology of dermal wound repair. Dermatol Clin 1993; 11: 647-66.
21.Young BJ, Suk CJ, Jung CY, Yong SS, Wook KS, Jun HS, et al. Epigallocatechin gallate hampers collagen destruction and collagenase activation in ultraviolet-B-irradiated human dermal fibroblasts: Involvement of mitogen- activated protein kinase. Food Chem Tocicol 2008; 46: 1298-307.
22.Anstead GM, Hart LM, Sunahara JF, Liter ME. Phenytoin in wound healing. Ann Pharmacol 1996; 30: 768-75.

23.Shafer WG. Effect of dilantin sodium on various cell lines on various cell lines in tissue culture. Proc Soc Exp Biol Med 1961; 108: 694-6.
24.Modaghegh S, Salehian B, Tavassoli M. Use of phenytoin in healing of war and non-war wounds. Int G Dermatol 1989 ; 28: 347-50.
25.Lodha SC, Lohia ML, Vyas MCR, Bhandari S. Role of phenytoin in healing of large abcess cavities. British Journal of Surgery 1991; 78: 105-8.
26.Tsuchiya HM, Sato M, Miyazaki T, Fujiwara S, Tanigaki S, Ohyama M, et al. Comparative study on the antibacterial activity of photochemical flavanones against methicillin-resistant *Staphylococcus aureus*. J Ethnopharmacol 1996; 50: 27-34.
27.Abbasi N, Azizi Jalilian F, Abdi M, Seyf Manesh M. A Comparative study of the antimicrobial effect of *scrophularia striata boiss*. extract and selective antibiotics against staphylococcus aureus and pesudomonas aeroginosa. Journal of Medicinal Plants 2006; 6(1): 10-8.
28.Sharafati-chaleshtori R, Sharafati-chaleshtori F, Sharafati-chaleshtori A, Ashrafi K. Antimicrobial effects and evaluation of total phenols. Flavonoids And Flavonols Contents Of Ethanolic Extracts Of Scrophularia Striata 2010; 11(4): 32-7.
29.Silva BM, Andrade PB, Valentao P, Ferreres F, Seabra RM, Ferreira MA. Quince (Cydonia oblonga Miller) fruit (pulp, peel, and seed) and jam: antioxidant activity. J Agric Food Chem 2004; 52: 4705–12.
30.Diaz AM, Abad MJ, Fernandez L, Silvan AM, De.Santos J, Bermejo P. Phenylpropanoid glycosides from Scrophularia scorodonia: in vitro antiinflammatory activity. Life Sciences 2004; 74, 2515–26.
31.Giner RM, Villalba ML. Anti-inflammatory glycoterpenoids from Scrophularia auriculata. European J of Pharmacology 2000; 389: 243-52.
32.Monsef H, Hajiaghai R, Shahverdi A, Khorramizadeh M, Amini M. Flavonoids, cinnamic acid and phenyl propanoid from aerial parts of Scrophularia striata. Journal of Pharmaceutical Biology 2010; 48(3): 333-6.
33.Hajiaghaee R, Monsef-Esfahani HR, Khorramizadeh MR, Saadat F, Shahverdi AR, Attar F. Inhibitory effect of aerial parts of Scrophularia striata on matrix metalloproteinases expression. Phytotherapy Research 2007; 21: 1127–9.
34.Hijova E. Matrix Metalloproteinases: Their biological functions and clinical implications. Bratisl Lek Listy 2005; 106(3): 127-32.
35.Lajimi A, Rezaie M, Mortazavi S, Barzegar M, Moghadamnia H, Rezaee MB. Study of anti cancer property of s*crophularia striata* extract on the human astrocytoma cell line (1321). IJPR 2010; 9(4): 403-10.

Armaghane-danesh, Yasuj University of Medical Sciences Journal (YUMSJ)

Original Article

The Effect of Scrophularia striata Extracts on Wound Healing of Mice

Jafary AA[1], Latifi AM[2], Shohrati M[3]*, Haji Hosseini R[1], Salesi M[2]

[1]Department of biology, Payame Noor University, Tehran, Iran, [2] Applied Biotechnology Research Center, Baqyiatallah University of Medical Science, Tehran, Iran, [3]Chemical Injuries Research Center, Baqyiatallah University of Medical Science, Tehran, Iran

Received: 01 Sep 2012 Accepted: 18 Nov 2012

Abstract

Background & aim: Scrophularia striata extract has been traditionally used for wound healing. The aim of this study was to evaluate the effect of Scrophularia striata extract on wound healing on mice.

Methods: In this experimental study, a number of 35 male mice (NMRI) weighing 25-30 g were divided into 5 equal groups. Two 6 mm circular wounds were punched on the back of the mice; moreover they were treated for 3 weeks in separate cages. The first group wasconsidered as the control group and the other groups were treated with phenytoin ointment 1%, alcoholic extract, hydroalcoholic and aqueous 10% twice a day for 21 days respectively. The wounds were daily photographed by a digital camera and the wound area was calculated using Image J software. Data were analysed by Kruskal-Wallis and Mann-Whitney test.

Results: The average healing duration in the control group, phenytoin and extracts, aqueous and alcoholic were 9.1 ± 3 6, 6.6± 1.9, 6.5 ± 1.7, 6.7 ± 1.8 and 6.1 ± 0.9 days respectively. The remaining scar size in these groups were 9.08 ± 1.83, 5.84 ± 1.20, 3.7 ± 0.62, 3.5 ± 0.74 and 2.81 ± 0.79 millimeters respectively. The average duration of scar healing and the remaining treatment groups were significantly different from controls ($p<0.05$).

Conclusion: Scrophularia striata extract decreased the period of wound healing in mice. Among the three types of extracts, the hydroalcoholic extract demonstrated the best result.

Key words: Scrophularia striata, Healing, Extract, Mice

Corresponding author : Shohrati M, Chemical Injuries Research Center, Baqiatallah University of Medical Science, Tehran, Iran .
Email: shohratimajid@yahoo.com